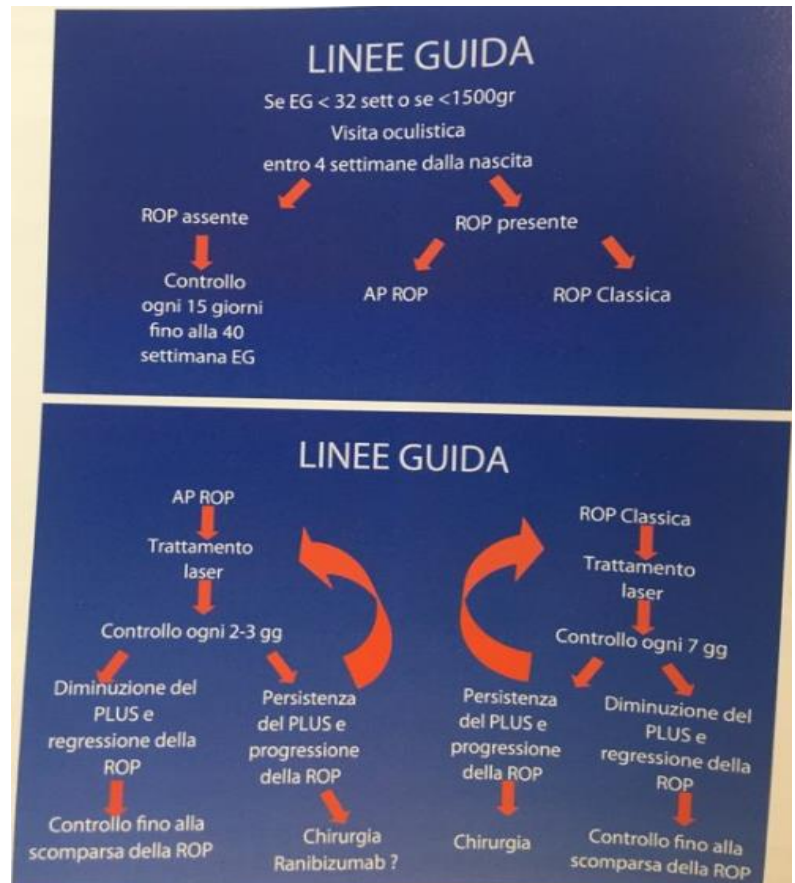


Una bimba alla 35esima settimana, Giovanni Anselmetti e il Reparto di Oculistica Pediatrica al Maria Vittoria

L'ultimo intervento su una neonata è stato quello che ha visto protagonista Rosa (la chiameremo così) arrivata da Modena a metà febbraio. La piccola è nata alla 24esima settimana di età gestazionale e alla 35esima settimana è stata sottoposta ad intervento di vitrectomia occhio destro, per retinopatia del prematuro (ROP) cicatriziale dall'équipe del prof. Anselmetti e della dott.ssa Faletti. Il prof. Anselmetti spiega perché da Modena sia arrivata a Torino: *"Ci occupiamo di Oftalmologia Neonatale e Pediatrica e siamo l'unico posto ospedaliero dove si possono operare i bambini al di sotto dei tre anni. Al Regina Margherita non c'è il Reparto di Oculistica, e per motivi anestesiológicos occorre avere sia la Pediatria sia la Rianimazione, con un buon numero di anestesisti che intervengono sui bambini"*.

Le evidenze ci sono e il Reparto di Oculistica Pediatrica si posiziona tra le casistiche più alte d'Europa. Continua Anselmetti: *"Il nostro centro funziona dal 1985, abbiamo una delle casistiche più grandi che vi siano in Europa. Il motivo è che siamo riusciti a conglobare qui, tutti gli interventi di bambini prematuri del Piemonte, siamo l'unico Centro di riferimento. I prematuri sono una piccola parte dei bambini che vengono operati, per fortuna. Non è facile avere questi numeri, circa 100 interventi all'anno di oftalmologia pediatrica"*.

Il reparto di terapia Intensiva neonatale del Maria Vittoria, diretto dalla Dott.ssa Savant, e la SC Oculistica del Maria Vittoria, sono il



Centro di Riferimento per la ROP dal 1999 e gli interventi sui bambini prematuri sono in aumento in quanto il miglioramento delle cure neonatologiche del neonato pretermine ha consentito la sopravvivenza di bambini di età gestazionale estremamente bassa, con una vascolarizzazione delle periferia retinica però sempre più incompleta e immatura.

Il Dott. Anselmetti, studia e lavora all'Ospedale Maria Vittoria dal quarto anno di medicina ed è sempre rimasto in quel presidio, un po' casa, e *"...qui abbiamo sviluppato questo studio sulle patologie del bambino prematuro. Nel 1982 la testata giornalistica La Stampa aveva fatto una*



raccolta di fondi per mandare un bambino a Boston dove c'era un giapponese (di nome Tatsuo Hirose) che interveniva sui bambini. Da lì abbiamo creato un gruppo di studio, tra Torino e Milano, che col tempo si è ingrandito e ne è nata una scuola. Nel 1985, con la Dott.ssa Maria Teresa Marsili, e altri studiosi, abbiamo creato il gruppo di studio italiano per la ROP. Mentre in Lombardia non si è riusciti a conglobare tutto in un centro, a Torino si è riusciti a mettere insieme neonatologi e anestesisti neonatali. Ringrazio il Dott. Manno, primario del Reparto di Anestesia, per il supporto che ci ha sempre dato, e soprattutto la mia équipe di oculisti, senza i quali tutto questo non sarebbe stato possibile. La bimba di Modena pesava 600 grammi, è nata alla 24esima settimana e successivamente ha sviluppato una retinopatia. Alla trentaduesima settimana, ha fatto il trattamento laser a Modena e poi l'hanno mandata qua per l'intervento. Per

questo ci vuole una rianimazione neonatale ben preparata e con grande capacità".

La retinopatia del prematuro ha un rapporto di sviluppo inversamente proporzionale alla data della nascita. Oggi si partorisce anche alla 24esima settimana, se non addirittura alla 23esima settimana. Continua il Prof. "Quando nell'84 abbiamo fondato il gruppo di studio, il problema del bambino prematuro era quello di un bimbo che nasceva alla trentaduesima settimana. Parlare di 30 settimane era impensabile. Oggi si è arrivati a nascite di 23 settimane, ma gli standard del bambino a rischio sono rimasti quelli di un tempo ovvero: 1500 grammi in giù, trenta settimane in giù. Adesso siamo a 23 settimane".

Rosa sta bene ed è stata già dimessa, per il prof. Anselmetti un altro ricordo che si porterà quando andrà in pensione nel prossimo mese di agosto. Non le mancherà tutto questo?

